

BAB I

PENDAHULUAN

1.1 Latar Belakang

Kanker payudara adalah suatu keganasan pada payudara karena adanya pertumbuhan abnormal sel-sel di jaringan payudara. Pertumbuhan yang abnormal ini berasal dari epitel duktus maupun lobulus payudara yang pertumbuhannya tidak dapat dikendalikan. Kanker payudara dapat bermetastasis ke bagian tubuh lainnya melalui pembuluh darah dan pembuluh getah bening.^{1,2,3} Menurut buku Ajar Patologi, kanker payudara adalah kelainan payudara pada perempuan dan laki-laki yang berbentuk massa atau nodus yang dapat diraba.

Kanker payudara merupakan penyakit dengan mortalitas yang tinggi di Indonesia maupun di dunia. Menurut data *International Agency for Research on Cancer (IARC)* pada tahun 2020, kanker payudara merupakan salah satu penyakit dengan mortalitas yang tinggi pada wanita. Diperkirakan jumlah kasus baru sebanyak 30.8% di dunia yang diikuti oleh kanker serviks sebanyak 17.2% dan kanker ovarium sebanyak 7%. Berdasarkan data yang didapat dari *Global Cancer Observatory (GLOBOCAN)* pada tahun 2020, kanker payudara yang terjadi di Indonesia memiliki tingkat prevalensi dan mortalitas yang cukup tinggi dengan persentase kasus baru sebanyak 16.6%, diikuti oleh 9.6% tingkat kematian yang disebabkan oleh kanker payudara.⁴ Berdasarkan data dari Kementerian Kesehatan Republik Indonesia (Kemenkes RI) tahun 2019, kanker payudara merupakan jenis kanker yang menjadi penyebab utama kematian pada perempuan dengan angka kejadian sebesar 42.1 per 100.000 penduduk dengan rata-rata kematian 17 per 100.000 penduduk.⁵

Faktor risiko yang berhubungan dengan kanker payudara adalah jenis kelamin, obesitas, usia lebih dari 50 tahun, usia menstruasi pertama kali (*menarche*) kurang dari 12 tahun, riwayat menyusui, riwayat paritas,

pemakaian kontrasepsi hormonal, riwayat keluarga dan genetika.^{6,7} Kanker payudara terkadang memberikan tanda dan gejala yang berbeda untuk setiap orang. Tanda dan gejala kanker payudara yaitu benjolan di payudara atau ketiak, keluar cairan dari puting selain ASI, perubahan warna sekitar payudara dan adanya retraksi puting payudara diikuti ada atau tidak adanya rasa nyeri.^{1,8}

Kanker payudara merupakan penyakit dengan prognosis yang buruk. Hal ini disebabkan karena banyak pasien yang datang untuk memeriksakan diri pada stadium yang telah tinggi, sehingga penanganan terhadap kasus kanker payudara menjadi terlambat. Hal ini diperkirakan terjadi karena kondisi sosioekonomi dan tingkat pengetahuan masyarakat terkait kanker payudara yang masih rendah.⁹ Beberapa hal yang dapat dilakukan untuk skrining kanker payudara yaitu pemeriksaan payudara sendiri (SADARI), periksa payudara klinis (SADANIS), pemeriksaan pencitraan dan pemeriksaan histopatologi. Pemeriksaan pencitraan termasuk salah satu pemeriksaan yang sangat penting untuk mendiagnosis kanker payudara. Pemeriksaan pencitraan yang dapat mendiagnosis kanker payudara terdiri dari ultrasonografi (USG) payudara, mammografi payudara, *magnetic resonance imaging* (MRI).^{1,10}

Pemeriksaan awal yang biasanya digunakan adalah USG payudara. USG payudara adalah suatu alat dengan prinsip kerja menggunakan gelombang suara (sonogram) ke dalam payudara. Alat ini dapat membedakan lesi padat, lesi kistik atau keduanya. Alat ini juga memberi keuntungan bagi masyarakat sebagai skrining awal dengan biaya yang murah dibandingkan dengan alat lainnya. Alat ini juga sudah tersedia hampir di seluruh rumah sakit.^{1,10,11} Namun pemeriksaan USG payudara saja belum bisa mendiagnosis kanker payudara sehingga diperlukan pemeriksaan lanjutan yaitu pemeriksaan histopatologi. Pemeriksaan histopatologi adalah *gold standard* untuk mendiagnosis kanker payudara.¹¹ Dengan pemeriksaan histopatologi kita bisa mengetahui histologi dan

stadium pada kanker payudara. Namun pemeriksaan histopatologi memerlukan waktu untuk mendapatkan hasilnya dan belum tentu semua rumah sakit mempunyai laboratorium patologi anatomi yang lengkap untuk pemeriksaan kanker payudara.^{1,10,11}

Berdasarkan penelitian yang dilakukan Hasbie Neno Fitriyani dkk, USG payudara memiliki validitas berupa sensitivitas 84%, spesifisitas 81%, nilai duga positif (NDP) 88%, nilai duga negatif (NDN) 75%. Dari penelitian ini disimpulkan bahwa secara umum USG payudara memiliki ketepatan yang baik untuk mendiagnosis kanker payudara.¹² Hasil penelitian Ruthie Aviana dkk, USG payudara memiliki nilai sensitivitas sebesar 96,77%, nilai spesifisitas 50%, nilai prediksi positif 96,77%, nilai prediksi negatif sebesar 50%. Dari penelitian ini disimpulkan USG payudara memiliki akurasi yang baik untuk mendiagnosis kanker payudara.¹³ Hasil penelitian Muthia Kintan Fais, USG payudara memiliki nilai sensitivitas 92,2%, spesifisitas 90%, nilai duga positif 86,7%, nilai duga negatif 94,7%. Dari penelitian ini disimpulkan USG payudara memiliki nilai sensitivitas dan spesifisitas yang tinggi untuk mendiagnosis kanker payudara.¹⁴ Hal ini berbeda dari penelitian yang dilakukan Dian Araminta Ramadhania, USG payudara memiliki sensitivitas sebesar 50%. Dari penelitian ini disimpulkan USG payudara memiliki sensitivitas yang kurang baik untuk mendiagnosis kanker payudara.¹⁵ Hasil penelitian Andrey Gunawan, USG payudara memiliki spesifisitas sebesar 34%. Dari penelitian ini disimpulkan USG payudara memiliki spesifisitas yang buruk dalam mendiagnosis kanker payudara.¹⁶

Berdasarkan survey pendahuluan yang dilakukan di RSUD Dr. Pirngadi Kota Medan didapat jumlah data penderita penyakit kanker payudara pada periode Januari-Desember 2019 sebanyak 97 penderita dan periode Januari-Desember 2020 sebanyak 52 penderita.

Berdasarkan latar belakang di atas, peneliti tertarik untuk

mengetahui validitas USG payudara terhadap pemeriksaan histopatologi dalam mendiagnosis kanker payudara.

1.2 Rumusan Masalah

Berdasarkan latar belakang di atas, rumusan masalah pada penelitian ini adalah “bagaimanakah validitas pemeriksaan USG payudara terhadap pemeriksaan histopatologi dalam mendiagnosis kanker payudara di RSUD Dr. Pirngadi kota Medan tahun 2019-2020?”

1.3 Tujuan Penelitian

1.3.1 Tujuan Umum

Mengetahui validitas pemeriksaan USG payudara terhadap pemeriksaan histopatologi dalam mendiagnosis kanker payudara di RSUD Dr.Pirngadi kota Medan tahun 2019-2020

1.3.2 Tujuan Khusus

1. Mengetahui angka kejadian kanker payudara di RSUD Dr.Pirngadi kota Medan tahun 2019-2020
2. Untuk mengetahui tingkat validitas pemeriksaan USG Payudara dalam menegakkan diagnosis kanker payudara

1.4 Manfaat Penelitian

1.4.1 Mahasiswa

Penelitian ini diharapkan dapat memberikan pengetahuan tentang validitas pemeriksaan USG payudara terhadap pemeriksaan histopatologi dalam mendiagnosis kanker payudara.

1.4.2 Masyarakat

Penelitian ini diharapkan dapat memberikan edukasi kepada masyarakat tentang pemeriksaan USG yang dapat membantu penegakan diagnosis kanker payudara sebelum dilakukan pemeriksaan histopatologi sebagai gold standard. Dikarenakan pemeriksaan histopatologi membutuhkan laboratorium dan peralatan yang memadai dalam

pemeriksaan, sedangkan USG lebih umum dan sudah banyak digunakan di pelayanan kesehatan lainnya.

1.4.3 Peneliti Lain

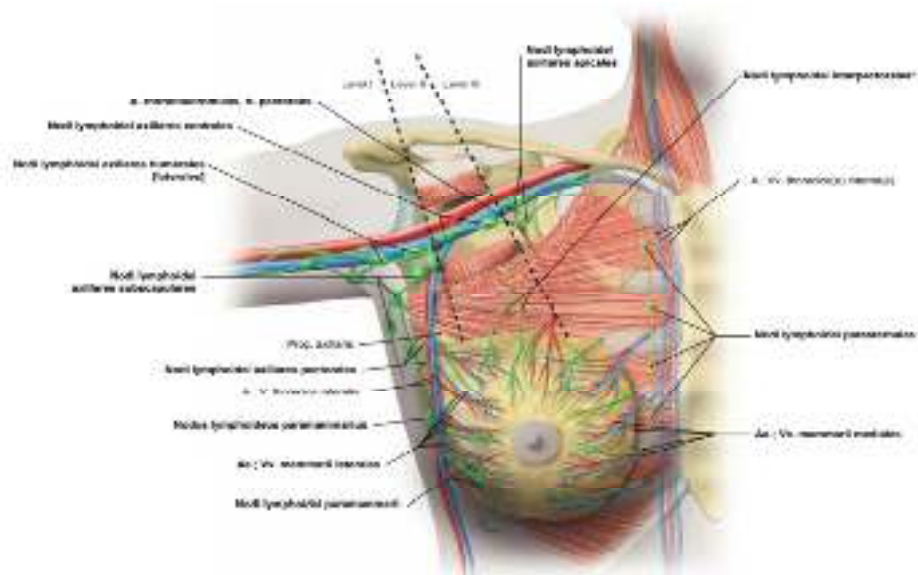
Menjadi rujukan bagi peneliti berikutnya untuk mengembangkan dan melanjutkan penelitian dengan cara menambah jumlah sampel dan jumlah variabel penelitian.

BAB II

TINJAUAN PUSTAKA

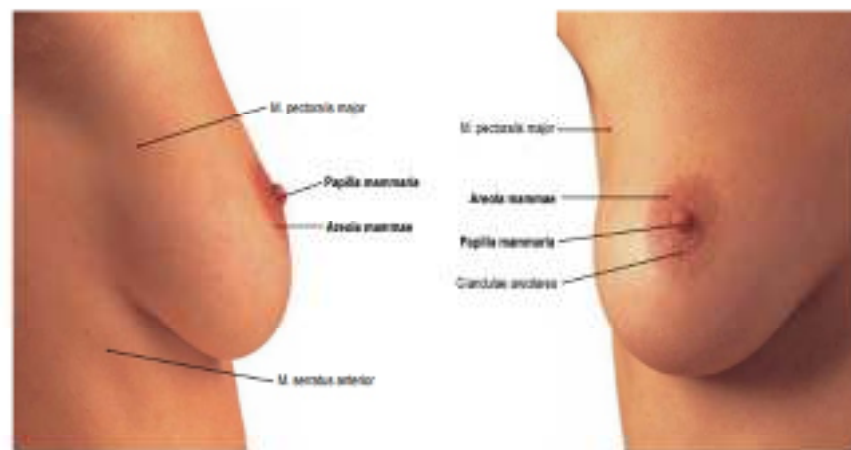2.1 Anatomi Payudara

Laki-laki dan perempuan sama-sama memiliki payudara, yang mengandung modifikasi kelenjar keringat. Pada wanita kelenjar ini jauh lebih besar dan berkembang serta menghasilkan susu saat bayi lahir. Payudara terletak pada dinding toraks manusia, tepatnya mulai dari lateral sternum sampai *linea midaxillaris* dan secara vertikal dari *costa* II sampai *costa* IV.¹⁷ Payudara memiliki *ligamentum suspensorium* payudara (*ligamentum cooper*) untuk menopang payudara. Berat rata-rata payudara adalah 200-300 gram selama masih mengalami menstruasi. Payudara terdiri dari *glandula mammaria*, *stroma fibrosa* yang mengandung jaringan lemak, pembuluh darah dan saluran serta kelenjar limfatik. Payudara diperdarahi oleh arteri *thoracica lateralis*, arteri *thoracica interna*, arteri *thoracoacromialis*.^{18,19}



Gambar 2.1 Suplai darah dan kelenjar limfatik payudara.¹⁸

Untuk vena darah dialirkan menuju *vena axillaris*, *vena thoracica interna*, *vena thoracica lateral* dan *vena intercostalis*.¹⁸ Penyaluran limfe pada payudara sangat penting karena perannya pada metastasis sel kanker. *Limfe* disalurkan ke *plexus lymphaticus subareolaris*. Dari *plexus* tersebut 75% terutama dari kuadran payudara lateral, bermuara ke *nodus lymphaticus axillaris* kemudian ke *nodus lymphaticus clavicularis* dan akan bermuara ke *truncus subclavicularis*. Pada kuadran payudara medial, aliran *limfe* akan bermuara ke *nodus lymphaticus* dan bagian kuadran payudara inferior bermuara ke *nodus lymphaticus abdominal*.^{17,19}



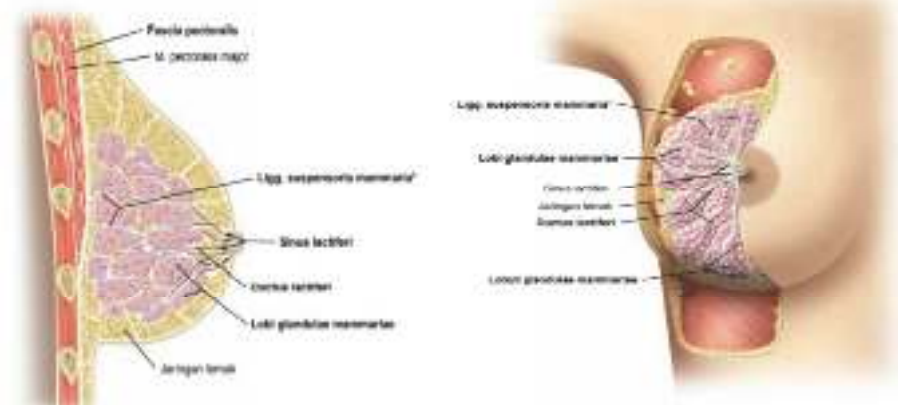Gambar 2.112 Payudara, Mamma; dilihat dari ventral.

Gambar 2.113 Payudara, Mamma; dilihat dari lateral.

Gambar 2.2 Tampak eksternal ventral dan lateral payudara.¹⁸

Pada bagian luar payudara terdapat suatu tonjolan berpigmen yang disebut *papilla mammaria*. Bagian yang melingkar dan berpigmen yang mengelilingi *papilla mammaria* disebut *areola*, daerah ini terlihat kasar karena mengandung kelenjar *sebacea* (minyak) modifikasi. Payudara memiliki 15 sampai 20 lobus atau kompartemen yang dipisahkan oleh jaringan lemak.^{18,20} Masing-masing lobus memiliki bagian yang lebih kecil yang dinamakan lobulus, yang disusun oleh bagian-bagian kecil seperti anggur sebagai penghasil susu yang disebut *alveolus* yang terbenam di jaringan ikat. *Alveolus* kemudian dikelilingi oleh sel mioepitel yang berfungsi membantu susu terdorong ke arah puting payudara. Ketika susu

di produksi, susu mengalir dari *alveolus* ke tubulus lalu ke duktus *mammaria*. Duktus *mammaria* melebar membentuk sinus laktiferus tempat susu disimpan sebelum dialirkan ke duktus laktiferus.^{17,20}



Gambar 2.3 Tampak ventral dan potongan sagital.¹⁸

Sebelum hamil kelenjar payudara tidak aktif, dengan saluran yang kecil dan halus. Payudara akan berkembang di awal kehamilan yang diikuti oleh *alveolus*, saluran, lumen yang mulai membesar sampai saat kelahiran dan masa laktasi, payudara akan aktif menghasilkan susu yang dipengaruhi oleh hormon *estrogen* dan *progesteron*.²¹

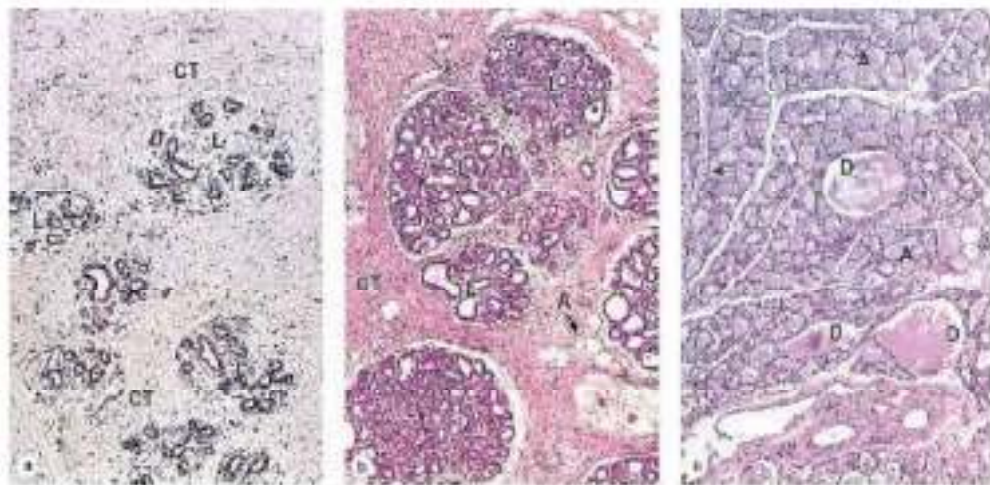
2.2 Histologi Payudara

Sebelum pubertas kelenjar *mammaria* pada kedua jenis kelamin hanya terdiri atas sinus laktiferus. Sinus laktiferus dilapisi epitel berlapis kuboid.²² Pada perempuan selama pubertas kadar *estrogen* yang tinggi menyebabkan penumpukan lemak dan pemanjangan pada sistem duktusnya. *Papilla mammaria* membesar seiring dengan pertumbuhan sinus laktiferus.²³

Pada perempuan dewasa yang tidak hamil setiap lobus kelenjar *mammaria* terdiri atas banyak lobuli yang disebut TDLU (*Terminal Duct Lobular Units*).²³ Duktus laktiferus dilapisi epitel selapis kuboid dengan

banyak sel mioepitel. Pada saat kadar *estrogen* mencapai puncak disekitar ovulasi dan pada fase pra menstruasi sel epitel duktus menjadi sedikit kolumnar.²⁴

Selama masa laktasi payudara akan tumbuh karena kerja dari berbagai hormon terutama *estrogen*, *progesterone*, *prolaktin*, dan laktogen plasenta yang menyebabkan proliferasi sel dalam *alveoli sekretori* pada ujung duktus intralobular. *Alveoli* dilapisi sel epitel kuboid dan dikelilingi oleh cabang kontraktile sel-sel mioepitel. Stroma mulai berkurang pada masa ini.^{22,23} Pada akhir kehamilan limfosit keluar dari venul, berkumpul di jaringan ikat intra lobular dan berdiferensiasi sebagai sel plasma yang menyekresi IgA.²⁵



Gambar 2.4 Histologi payudara: a) perempuan dewasa tidak hamil, b) masa kehamilan, c) masa laktasi.²³

2.3 Kanker Payudara

2.3.1 Definisi Kanker Payudara

Kanker payudara adalah pertumbuhan abnormal sel-sel payudara yang berasal dari epitel duktus maupun lobulus yang dapat bermetastasis ke bagian tubuh lainnya melalui pembuluh darah dan pembuluh getah bening.^{1,26}

2.3.2 Epidemiologi Kanker Payudara

Kanker payudara adalah kanker yang banyak menyerang perempuan. Menurut data *International Agency for Research on Cancer* (IARC) pada tahun 2020, kanker payudara merupakan salah satu penyakit dengan mortalitas yang tinggi pada wanita. Diperkirakan jumlah kasus baru sebanyak 30.8% di dunia yang diikuti oleh kanker serviks sebanyak 17.2% dan kanker ovarium sebanyak 7%.⁴ Berdasarkan data dari Kementerian Kesehatan Republik Indonesia (Kemenkes RI) tahun 2019, kanker payudara merupakan jenis kanker yang menjadi penyebab utama kematian pada perempuan dengan angka kejadian sebesar 42.1 per 100.000 penduduk dengan rata-rata kematian 17 per 100.000 penduduk.⁵

2.3.3 Faktor Risiko

Etiologi dari kanker payudara secara pasti belum diketahui. Namun ada beberapa faktor-faktor yang dapat menimbulkan seseorang terkena kanker payudara antara lain:^{6,27}

a. Usia Dan Jenis Kelamin

Seiring bertambahnya usia, resiko untuk terkena kanker payudara akan semakin meningkat. Sebagian besar kasus kanker payudara di temukan diatas usia 50 tahun dan kanker payudara lebih sering terjadi pada wanita dibandingkan laki-laki.

b. Genetik Dan Riwayat Keluarga

Sekitar 5-10% kanker payudara terjadi karena adanya faktor genetik. Faktor predisposisi genetik akan dicurigai apabila penderita menderita kanker payudara sewaktu berusia kurang dari 40 tahun. Resiko terkena kanker payudara akan meningkat dua kali lipat jika satu anggota keluarga tingkat pertama pernah terkena kanker payudara. Risiko tersebut bisa menjadi lima kali lipat lebih tinggi jika dua anggota keluarga tingkat pertama pernah mengalami kanker payudara.

Setelah dilakukan pemetaan gen, didapatkan hasil mutasi germline pada gen BRCA1 dan BRCA2 pada kromosom 17 dan 13 sehingga ditetapkan sebagai gen predisposisi kanker payudara hereditas.

c. Menarche, Menopause dan Paritas

Wanita dengan usia menstruasi pertama kali lebih kecil dari 12 tahun dan menopause setelah usia 55 tahun memiliki resiko lebih tinggi terkena kanker payudara, karena lebih lama terpapar hormon estrogen dan progesteron. Wanita nulipara memiliki resiko yang lebih tinggi terkena kanker payudara bila dibandingkan multipara.

d. Radiasi

Wanita yang sering terkena radiasi memiliki resiko yang tinggi terkena kanker payudara, karena radiasi menyebabkan mutagen.

e. Riwayat Menderita Kanker Payudara

Wanita yang memiliki riwayat kanker payudara di satu payudara, memiliki resiko yang lebih tinggi terkena di payudara sebelahnya.

f. Gaya Hidup

a. Berat Badan

Berat badan berlebih pada masa pasca menopause meningkatkan resiko kanker payudara, sedangkan berat badan berlebih pra menopause menurunkan resiko kanker payudara karena efek obesitas yang berbeda terhadap kadar endogen.

b. Alkohol

Konsumsi alkohol yang berlebihan dapat meningkatkan kadar estrogen endogen sehingga mempengaruhi responsivitas tumor terhadap hormon.

2.3.4 Patogenesis Kanker Payudara

Penyebab kanker payudara belum diketahui secara pasti, namun ada 2 faktor berpengaruh terhadap terjadinya kanker payudara yaitu:²⁸

a. Perubahan Genetik

Perubahan genetik yang paling sering terjadi adalah protoonkogen HER2/NEU, yang mengalami amplifikasi pada hampir 30 persen pada kanker payudara. Gen ini adalah anggota dari famili reseptor faktor pertumbuhan epidermis dan ekspresi berlebihannya berkaitan dengan prognosis yang buruk. Mutasi gen penekan tumor RB1 dan TP53 juga ditemukan.

b. Pengaruh Hormon

Ketidakeimbangan hormon atau kelebihan *estrogen endogen* berkaitan dalam pertumbuhan kanker payudara. Dihipotesiskan bahwa reseptor *estrogen* dan *progesteron* yang secara normal terdapat di epitel payudara, mungkin berinteraksi dengan promotor pertumbuhan *transforming growth factor α* , *platelet-derived growth-factor* dan faktor pertumbuhan fibroblas yang dikeluarkan oleh sel kanker payudara, untuk menciptakan suatu mekanisme autokrin perkembangan tumor.

2.3.5 Klasifikasi Kanker Payudara

Kanker payudara dibagi menjadi kanker yang belum menembus membran basal (*noninvasive*) dan kanker yang sudah menembus membran (*invasive*). Bentuk utama karsinoma payudara dapat diklasifikasikan sebagai berikut^{26,28}

- Kanker Noninvasif

1. *Ductal Carcinoma In Situ* (DCIS; karsinoma intra-duktus)

DCIS memperlihatkan gambar histologi yang beragam antara lain tipe *solid*, *cribriformis*, *papillaris*, *micro papillaris*, dan *clinging*. Gambaran nukleus bervariasi dari derajat rendah dan monomorfik hingga derajat tinggi dan heterogen. DCIS sering disertai kalsifikasi karena bahan sekretorik atau debris nekrotik yang mengalami kalsifikasi.

2. *Lobular Carcinoma In Situ* (LCIS)

LCIS memperlihatkan gambaran uniform. Sel bersifat monoform dengan nukleus polos bundar dan terdapat dalam kelompok kohesi di duktus dan lobulus. LCIS merupakan karsinoma yang mudah ditemukan massa karena selalu membentuk massa dan jarang di temukan kalsifikasi. Sekitar sepertiga perempuan dengan LCIS akhirnya menderita karsinoma invasif.

- Kanker invasif

1. *Invasive Ductal Carcinoma (IDC)*

Karsinoma duktus menimbulkan respon desmoplastik, yang menggantikan jaringan lemak payudara yang normal dan membentuk massa yang teraba keras, gambaran mikroskopik tampak heterogen. Tepi tumor biasanya ireguler, tetapi terkadang menekan dan sirkumskripta.

2. *Invasive Lobular Carcinoma (ILC)*

Terdiri atas sel yang secara morfologis identik dengan sel pada LCIS. Sel-sel secara sendiri menginvasi stroma. Sebagian besar membentuk masa yang dapat diraba, tetapi ada beberapa sub kelompok yang difus.

3. *Carcinoma Inflamasi*

Tampilan klinis berupa payudara yang membesar, bengkak dan eritematosa, biasanya tanpa teraba adanya massa.

4. *Medullary Carcinoma*

Kanker ini terdiri atas lembaran sel besar anaplastic dengan tepi berbatas tegas. Selalu terdapat infiltrat limfoplasmatik.

5. *Carcinoma Koloid (Mucinosa)*

Sel tumor menghasilkan banyak musin ekstrasel yang merembes ke dalam stroma disekitarnya. Karsinoma jenis ini memiliki ciri berbatas tegas, lunak dan gelatinosa.

6. *Tubular Carcinoma*

Tampilan klinis berupa massa yang dapat diraba. Pada pemeriksaan mamografi, tumor biasanya tampak sebagai densitas ireguler.

Secara mikroskopis, karsinoma terdiri dari tubulus yang berbentuk sempurna dengan inti derajat rendah.

2.3.6 Stadium Kanker Payudara

Stadium kanker payudara berdasarkan sistem klasifikasi TNM *American joint Committee on Cancer (AJCC) 2010*, edisi 7 untuk kanker payudara.¹

Tabel 2.1 Pengelompokan stadium

Stadium	T	N	M
Stadium 0	Tis	N0	M0
Stadium IA	T1	N0	M0
Stadium IB	T0	N1mic	M0
	T1	N1mic	M0
Stadium IIA	T0	N1	M0
	T1	N1	M0
	T2	N0	M0
Stadium IIB	T2	N1	M0
	T3	N0	M0
Stadium IIIA	T0	N2	M0
	T1	N2	M0
	T2	N2	M0
	T3	N1-N2	M0
Stadium IIIB	T4	N1-N2	M0

Stadium IIIC	Semua T	N3	M0
Stadium IV	Semua T	Semua N	M1

Kategori T (Tumor) :

- TX : Tumor primer tidak bisa diperiksa
- T0 : Tumor primer tidak terbukti
- Tis : Karsinoma in situ
- Tis (DCIS) : *Ductal carcinoma in situ*
- Tis (LCIS) : *Lobular carcinoma in situ*
- Tis (Paget's) : *Paget's disease* pada puting payudara tanpa tumor
- T1 : Tumor 2 cm atau kurang pada dimensi terbesar
- T1mic : Mikroinvasi 0.1 cm atau kurang pada dimensi terbesar
- T1a : Tumor lebih dari 0.1 cm tetapi tidak lebih dari 0.5 cm pada dimensi terbesar
- T1b : Tumor lebih dari 0.1 cm tetapi tidak lebih dari 1 cm pada dimensi terbesar
- T1c : Tumor lebih dari 1 cm tetapi tidak lebih dari 2 cm pada dimensi terbesar
- T2 : Tumor lebih dari 2 cm tetapi tidak lebih dari 5 cm pada dimensi terbesar
- T3 : Tumor berukuran lebih dari 5 cm pada dimensi terbesar
- T4 : Tumor berukuran apapun dengan ekstensi langsung ke dinding dada atau kulit
- T4a : Ekstensi ke dinding dada, tidak termasuk otot pectoralis

T4b	: Edema (termasuk <i>peau d'orange</i>) atau ulserasi kulit payudara atau satellite skin nodules pada payudara yang sama
T4c	: Gabungan T4a dan T4b
T4d	: <i>Inflammatory carcinoma</i>

Kelenjar Getah Bening (KGB) regional (N)

Nx	: KGB regional tak dapat dinilai
N0	: Tak ada metastase KGB regional
N1	: Metastase pada KGB aksila ipsilateral level I dan II yang masih dapat digerakkan
pN1mi	: Mikrometastasis lebih besar dari 0.2 mm dan lebih kecil dari 2mm
pN1a	: 1-3 KGB aksila
pn1b	: KGB mamaria interna dengan metastasis mikro melalui sentinel node biopsy tetapi tidak terlihat secara klinis
pN1c	: T1-3 KGB aksila dan KGB mamaria interna dengan metastasis mikro melalui sentinel node biopsy tetapi tidak terlihat secara klinis
N2	: Metastasis pada KGB aksila ipsilateral yang terfiksir atau matted atau KGB mamaria interna yang terdeteksi secara
N2a	: Metastasis pada KGB aksila ipsilateral yang terfiksir satu sama lain (<i>matted</i>) atau terfiksir pada struktur lain
pN2a	: 4-9 KGB aksila
N2b	: Metastasis hanya pada KGB <i>mammaria</i> interna yang terdeteksi secara klinis dan jika

	tidak terdapat metastasis KGB aksila secara klinis
pN2b	: KGB mamaria interna, terlihat secara klinis tanpa KGB aksila
N3	: Metastasis pada KGB infraklavikula ipsilateral dengan atau tanpa keterlibatan KGB aksila, atau pada KGB mamaria interna yang terdeteksi secara klinis dan jika terdapat metastasis KGB aksila secara klinis; atau metastasis pada KGB supraklavikula ipsilateral dengan atau tanpa keterlibatan KGB aksila atau <i>mammaria interna</i>
N3a	: Metastasis pada KGB infra klavikula ipsilateral
pN3a	: lebih besar dari 10 KGB aksila atau infraklavikula
N3b	: Metastasis pada <i>KGB mammaria interna ipsilateral</i> dan KGB aksila
pN3b	: KGB <i>mammaria interna</i> , terlihat secara klinis dengan KGB aksila atau lebih besar dari 3 KGB aksila dan mamaria interna dengan metastasis mikro melalui sentinel node biopsy namun tidak terlihat secara klinis
N3c	: Metástasis pada KGB <i>supraclavicular ipsilateral</i>
pN3c	: KGB supra klavikula
Metastase jauh (M)	
Mx	: Metastasis jauh tak dapat dinilai
M0	: tak ada metastasis jauh

M1 : terdapat metastasis jauh.¹

2.3.7 Diagnosis Kanker Payudara

a. Pemeriksaan Klinis

1) Gejala Klinis

Keluhan utama :

- Benjolan di payudara
- Kecepatan tumbuh diikuti ada atau tidak adanya rasa nyeri
- Nipple discharge, retraksi puting payudara, dan krusta
- Kelainan kulit, *peau d'orange*, ulserasi, venektasi
- Benjolan di ketiak dan edema lengan

Keluhan tambahan :

- Nyeri tulang
- Sesak, dll.^{1,3,8}

2) Pemeriksaan Fisik

Pemeriksaan fisik terdiri dari pemeriksaan generalis, lokalis, regional dan sistemik.

- Pemeriksaan status generalis

Pemeriksaan ini dilakukan untuk menilai tanda vital dan pemeriksaan secara menyeluruh pada tubuh, untuk melihat kemungkinan metastasis dan kelainan sekunder tubuh.

- Pemeriksaan status lokalis dan regional

a. Inspeksi

1. Pada pemeriksaan ini pasien dalam posisi duduk dan posisi lengan berada di samping, di atas kepala dan bertolak pinggang.
2. Inspeksi dilakukan di kedua payudara, aksila dan sekitar klavikula

b. Palpasi

1. Palpasi payudara dilakukan secara sistematis dan menyeluruh secara sirkular. Pada saat palpasi payudara pasien dalam posisi terlentang, lengan ipsilateral di atas kepala dan punggung diganjal dengan bantal.
2. Palpasi aksila, infraaksila, dan supraaksila. Palpasi dilakukan saat posisi pasien duduk dengan lengan pemeriksa menopang lengan pasien.

Yang perlu diperhatikan pada pemeriksaan ini yaitu :

1. Posisi benjolan payudara sebelah kanan atau kiri atau bilateral
2. Ukuran, konsistensi, bentuk dan batas tumor, perubahan kulit (kemerahan, edema, *peau de orange*), perubahan puting susu (tertarik, erosi, krusta, *discharge*), status kelenjar getah bening.^{1,19}

b. Pemeriksaan Pencitraan

1. Mammografi

Mammografi adalah pencitraan menggunakan sinar X pada jaringan payudara yang dikompresi. Mammogram adalah gambar hasil mammografi. Untuk memperoleh interpretasi hasil pencitraan yang baik dibutuhkan dua posisi dengan proyeksi berbeda dengan 45 derajat (kraniokaudal dan mediolateral oblique).²⁹

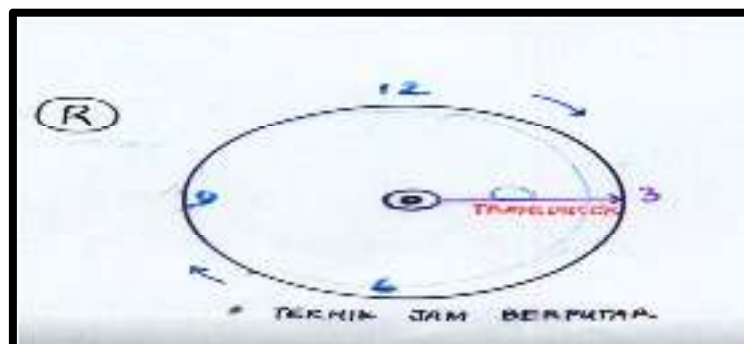
Mammografi biasanya dilakukan pada wanita usia di atas 35 tahun, namun karena payudara orang Indonesia lebih padat untuk hasil yang lebih baik dikerjakan pada usia

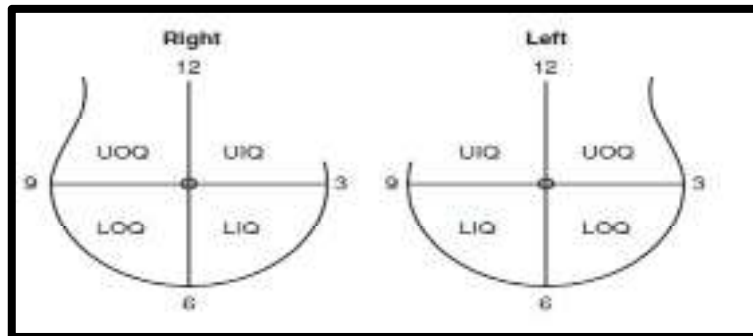
di atas 40 tahun. Tanda primer berupa fibrosis reaktif, *comet sign* dan adanya mikrokalsifikasi. Tanda-tanda sekunder berupa retraksi, penebalan kulit, bertambahnya vaskularisasi, perubahan posisi *papilla*, keadaan daerah tumor dan jaringan *fibroglanduler* tidak teratur.^{1,19}

Mammografi sangat baik untuk diagnosis dini dan screening. Namun mammografi adalah pemeriksaan yang mahal sehingga dianjurkan digunakan secara selektif.³⁰

2. USG Payudara

Ultrasonografi payudara menggunakan gelombang suara frekuensi tinggi untuk membuat gambar jaringan payudara.³¹ Pemeriksaan ini dilakukan dengan posisi terlentang dan lengan ipsilateral diletakkan di belakang kepala. Pemeriksaan dilakukan dengan cara meletakkan gel di atas kulit payudara dan alat seperti tongkat yang disebut transduser. Transduser mengirimkan gelombang suara dan gema saat memantul dari jaringan tubuh. Gema akan membentuk gambar di layar komputer.^{1,26} Jenis transduser yang digunakan yaitu yang memiliki frekuensi 5-11 MHz *type real time linier scanner*. Transduser digerakkan di atas kulit payudara dengan teknik searah dengan putaran jam (gambar 2.5) atau melakukan pemeriksaan per kuadran payudara (gambar 2.6).³²



Gambar 2.5 Teknik searah dengan putaran jam.³²Gambar 2.6 Pemeriksaan per kuadran payudara.³²

Ultrasonografi dapat membedakan lesi solid dan lesi kistik. Gambaran USG pada benjolan yang harus dicurigai ganas diantaranya: permukaan tidak rata, *taller than wider*, tepi hiperekoik, *echo interna heterogen*, vaskularisasi meningkat, tidak beraturan dan masuk kedalam tumor membentuk sudut 90 derajat.¹

Beberapa keuntungan dari penggunaan alat ini yaitu sudah tersedia secara luas, mudah didapat, biaya yang lebih murah, dan tidak membuat orang terpapar radiasi serta tidak menimbulkan nyeri pada saat pemeriksaan.²⁹

3. MRI (*Magnetic Resonance Imaging*)

MRI menggunakan gelombang radio dan magnet yang kuat untuk membuat gambar detail bagian dalam payudara. Pemeriksaan ini dilakukan dengan cara penyuntikan media kontras yang disebut gadolinium kedalam pembuluh darah lengan untuk membantu menunjukkan secara detail jaringan payudara. Kemudian akan di minta untuk berbaring di meja yang datar dan sempit, posisi payudara akan menggantung di dalam lubang di meja selanjutnya akan dimasukkan ke tabung pemeriksaan.^{26,29}

MRI digunakan ketika pasien sudah didiagnosa kanker payudara, untuk melihat ukuran dari kanker dan juga seberapa luas kanker sudah bermetastasis serta memberi gambaran jaringan lunak tubuh. Pemeriksaan ini lebih dianjurkan untuk pasien yang memiliki payudara yang padat dan pengguna implant. Akan tetapi pemeriksaan ini membutuhkan biaya yang sangat mahal.¹⁰

c. Pemeriksaan Patologi Anatomi

Pemeriksaan patologi pada kanker payudara meliputi pemeriksaan sitologi, morfologi (histopatologi), pemeriksaan imunohistokimia, *in situ hibridisasi dan gene array*. Pemeriksaan histopatologi adalah pemeriksaan *gold standard* untuk menentukan diagnosis kanker payudara dan menentukan jinak atau ganasnya suatu jaringan.¹

Histopatologi adalah pemeriksaan mikroskopik pada salah satu jaringan yang di cat menggunakan teknik histologi. Pengambilan spesimen diperoleh dari operasi, biopsi, eksterpasi dan kerokan. Jaringan akan diolah menjadi suatu preparat yang akan diperiksa di bawah mikroskop.

Teknik pembuatan preparat dilakukan dengan cara^{33,34} :

- Fiksasi

Fiksasi dilakukan untuk menghindari atau memperkecil kerusakan bentuk sel/jaringan saat terlepas dari tubuh dan mengeraskan sel/jaringan.

Fiksasi jaringan dilakukan dengan cara:

1. Potong spesimen jaringan \pm 4 mm
2. Rendam dengan larutan fiksasi sesuai dengan tujuan pewarnaan
3. Tunggu hingga tahap fiksasi selesai sempurna
4. Cuci dengan air mengalir atau aquades

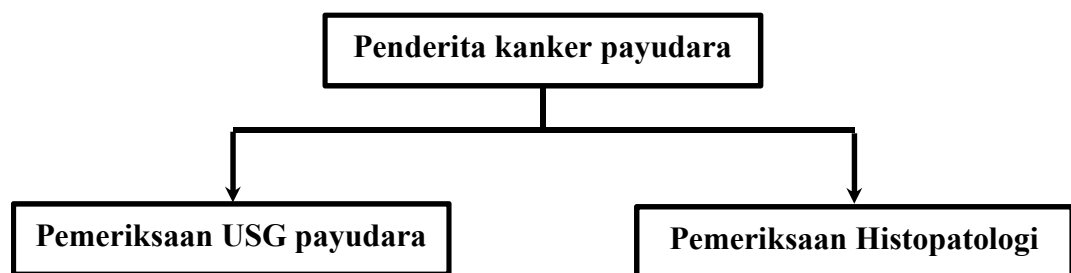
- **Trimming**
Trimming berarti mengiris-iris jaringan menjadi lebih kecil agar bisa dimasukkan dalam tissue cassette untuk proses dehidrasi.
- **Dehidrasi**
Proses dehidrasi bertujuan untuk menghilangkan seluruh air dan larutan fiksatif yang ada di dalam jaringan. Proses dilakukan dengan cara merendam jaringan di dalam alkohol atau parafin.
- **Embedding (blocking)**
Embedding adalah proses pembuatan blok preparat dengan menanamkan atau memasukkan jaringan ke dalam cetakan untuk memudahkan proses penyayatan dengan mikrotom.
- **Cutting**
Cutting adalah proses pemotongan blok preparat dengan menggunakan mikrotom. Hal ini dilakukan untuk mendapatkan sediaan jaringan yang tipis, rata serta tidak melipat atau terputus saat diletakkan pada gelas objek.
- **Staining**
Staining adalah proses pemberian warna pada jaringan yang telah dipotong agar unsur jaringan mudah dikenali saat pengamatan dengan menggunakan mikroskop. Zat warna yang digunakan adalah Hematoxylin-Eosin (HE). Pada pewarnaan HE digunakan 2 macam zat warna, yaitu Hematoxylin yang berfungsi memberi warna biru (basofilik) pada inti sel dan eosin yang berfungsi memberi warna merah muda pada sitoplasma sel.
- **Mounting**

Setelah proses pewarnaan selesai dilakukan, preparat ditetesi dengan entellan lalu ditutup dengan deck glass. Perekatan dilakukan agar preparat tahan lama dan tidak tergores.

- Labeling

Pada preparat yang telah diberi cover, ditempatkan label yang berisi nama pasien dan nomor rekam medik. Pelabelan sangat penting dilakukan agar tidak tertukar dengan pasien lainnya.

2.4 Kerangka Konsep



BAB III

METODOLOGI PENELITIAN

3.1 Desain Penelitian

Penelitian ini merupakan uji diagnostik dengan desain *cross-sectional* untuk mengetahui validitas pemeriksaan USG payudara terhadap histopatologi untuk mendiagnosis kanker payudara di RSUD Dr. Pirngadi kota Medan tahun 2019-2020

3.2 Tempat dan Waktu Penelitian

3.2.1 Tempat Penelitian

Penelitian ini dilakukan di bagian rekam medik RSUD Dr. Pirngadi kota Medan

3.2.2 Waktu Penelitian

Penelitian ini dilakukan pada bulan Oktober-Desember 2021

3.3 Populasi dan Sampel Penelitian

3.3.1 Populasi Target

Populasi target pada penelitian ini mencakup semua data pasien wanita dengan tanda dan gejala klinis kanker payudara di kota Medan.

3.3.2 Populasi Terjangkau

Populasi terjangkau pada penelitian ini mencakup semua data pasien wanita dengan tanda dan gejala klinis kanker payudara di RSUD. Dr. Pirngadi kota Medan tahun 2019-2020.

3.3.3 Sampel dan Cara Pemilihan Sampel

Sampel penelitian adalah sebagian dari populasi yang telah dilakukan pemeriksaan USG payudara dan pemeriksaan histopatologi di RSUD Dr. Pirngadi kota Medan tahun 2019-2020, yang memenuhi kriteria inklusi dan eksklusi.

Cara pemilihan sampel dilakukan dengan metode *Consecutive sampling*.

3.3.4 Estimasi Besar Sampel

Besar sampel pada penelitian ini dihitung dengan menggunakan rumusan besar sampel untuk uji diagnostik dengan interval kepercayaan 95% ($\alpha = 5\%$; $Z\alpha = 1,96$)

dengan penyimpangan (d) = ±10 % dan sensitivitas uji diagnostik 85% (p=0,85) maka dengan rumus proporsi tunggal :

$$n = \frac{(1,96)^2 \times 0,85 \times (1-0,85)}{(0,1)^2}$$

$$n = \frac{3,84 \times 0,85 \times 0,15}{0,01}$$

$$n = 49$$

Keterangan :

n = Besar sampel

Z_α = Deviat baku dari tingkat kesalahan

P = Sensitivitas yang diinginkan dari indeks

d = penyimpangan yang masih dapat diterima

Q = 1-P= 0,15

Berdasarkan rumus yang digunakan pada penelitian uji diagnostik di atas maka sampel minimal yang dibutuhkan pada penelitian ini adalah 49 orang.

3.4 Kriteria Inklusi dan Kriteria Eksklusi

3.4.1 Kriteria Inklusi

- a. Pasien yang telah didiagnosis kanker payudara secara klinis di RSUD DR. Pirngadi kota Medan
- b. Pasien yang melakukan pemeriksaan USG payudara
- c. Pasien yang melengkapi pemeriksaan dengan melakukan pemeriksaan histopatologi

3.4.2 Kriteria Eksklusi

- a. Pasien dengan status rekam medis yang hilang atau tidak lengkap.

- b. Penderita kanker payudara disertai kanker pada organ lainnya

3.5 Cara Kerja Penelitian

- a. Pengajuan permintaan surat pengantar dari pihak dekanat fakultas kedokteran universitas HKBP Nommensen ke pada instalasi rekam medis RSUD Dr. Pirngadi untuk melakukan survey rekam medis
- b. Melakukan survey di instalasi rekam medis RSUD Dr. Pirngadi
- c. Data yang dikumpulkan merupakan data sekunder beberapa rekam medis RSUD Dr. Pirngadi tahun 2019-2020
- d. Penelitian ini dilakukan dengan menggunakan sebagian populasi yang memenuhi kriteria inklusi dan eksklusi
- e. Data yang dikumpulkan yaitu nama, usia, jenis kelamin, keluhan utama, hasil pemeriksaan USG payudara dan hasil pemeriksaan histopatologi.

3.6 Identifikasi Variabel

Pada uji diagnostik variabel-variabel yang terdapat di dalamnya terdiri dari variabel prediktor yaitu uji diagnostik dan variabel hasil akhir yaitu sakit atau tidaknya pasien yang ditentukan dengan pemeriksaan histopatologi.

Pada penelitian ini variabel prediktornya adalah hasil pemeriksaan USG payudara dan variabel hasil akhir adalah hasil pemeriksaan histopatologi

3.7 Definisi Operasional

Tabel 3.1 Definisi Operasional

Variabel	Definisi	Alat ukur	Cara ukur	Hasil ukur	Skala ukur
Usia	Umur individu yang dihitung mulai saat	Data rekam medik	Analisis data rekam	<25 tahun 25-35 tahun	Nominal

	dilahirkan sampai berulang tahun.		medis	>35 tahun	
Jenis kelamin	Gender pasien yang terdiagnosa kanker payudara	Data rekam medik	Analisis data rekam medis	Perempuan Laki-laki	Nominal
Keluhan utama	Keluhan yang dialami pasien saat terdiagnosa kanker payudara	Data rekam medik	Analisis data rekam medis	1. Benjolan di payudara 2. Kecepatan tumbuh dengan/tanpa rasa sakit 3. Nipple discharge 4. Retraksi puting susu 5. Peau d'orange 6. Borok pada payudara 7. Benjolan ketiak atau edema lengan	Ordinal

Sensitivitas	Nilai yang	Data	Analisis	-	Nominal
	memperlihatkan	rekam	data		
	an	medis	rekam		
	kemampuan		medis		
	alat				
	diagnostik				
	untuk				
	mendeteksi				
	penyakit				
Spesifisitas	Nilai yang	Data	Analisis	-	Nominal
	menunjukkan	rekam	data		
	kemampuan	medis	rekam		
	alat		medis		
	diagnostik				
	untuk				
	menentukan				
	bahwa subjek				
	tidak sakit				
Nilai duga positif	Kemungkinan	Data	Analisis	-	Nominal
	seseorang	rekam	data		
	benar-benar	medis	rekam		
	menderita		medis		
	penyakit bila				
	hasil uji				
	diagnostiknya				
	positif.				
Nilai duga negative	Kemungkinan	Data	Analisis	-	Nominal
	seseorang	rekam	data		
	tidak	medis	rekam		

menderita medis

penyakit bila

hasil uji

diagnostiknya

negatif

3.8 Analisis Data

Analisis data pada penelitian uji diagnostik yaitu dengan menggunakan analisis uji diagnostik dan analisis univariat.

a. Analisis Uji Diagnostik

Analisis ini dapat menghitung nilai sensitivitas, spesifisitas, nilai duga positif, nilai duga negatif. Studi diagnostik yang dilakukan adalah pemeriksaan USG payudara yang kemudian dicocokkan dengan pemeriksaan histopatologi sebagai *gold standard*. Studi dilakukan dengan 2 langkah yaitu :

1. Perhitungan validitas diagnostik yang dilakukan dengan menggunakan tabel 2x2
2. Menghitung sensitivitas, spesifisitas, nilai duga positif dan nilai duga negatif.

Tabel 3.2 tabel 2x2 USG payudara terhadap histopatologi.

Pemeriksaan		Histopatologi		Jumlah
		Positif	Negatif	
USG payudara	Positif	a	b	a+b
	Negatif	c	d	c+d
		a+c	b+d	

- a = hasil pemeriksaan USG positif dan hasil histopatologi positif
- b = hasil pemeriksaan USG positif dan hasil histopatologi negatif
- c = hasil pemeriksaan USG negatif dan hasil histopatologi positif

d = hasil pemeriksaan USG negatif dan hasil histopatologi negatif

Rumus perhitungan :

1. Sensitivitas : $a/(a+c) \times 100\%$
2. Spesifisitas : $d/(b+d) \times 100\%$
3. Nilai duga positif : $a/(a+b) \times 100\%$
4. Nilai duga negatif : $d/(c+d) \times 100\%$

- b. Analisis univariat (analisis deskriptif) yang bertujuan menjelaskan karakteristik setiap variabel penelitian.

